Aus der Universitätsklinik und Poliklinik für Mund-, Zahn- und Kieferkrankheiten der Universität Bonn.
Direktor: Professor Dr. med. Proell.

Das Verhalten der Zahngewebe verschiedener Nagetiere bei Ernährungs- und Stoffwechselstörungen.

Inaugural-Dissertation
zur Erlangung der zahnärztlichen Doktorwürde
der
Hohen Medizinischen Fakultät
der Rheinischen Friedrich Wilhelms-Universität zu Bonn.

Vorgelegt am 15. Juni 1937

von
Heinz Rott
Zahnarzt aus Gumbinnen/Ostpr.

Druck: Ludwig Heidelmann Bonn Stiftsgasse 7

Gedruckt mit Genehmigung der medizinischen Fakultät
der Universität Bonn.

Referent: Professor Dr. Proell.

Korreferent: Professor Dr. Ceelen.

R. UNIV.
BIBLIOTHEEK
LEIDEN

Meinen lieben Eltern!

Digitized by the Internet Archive
in 2026

https://archive.org/details/IA41554805_0100

Es ist heute bekannt, daß weder der menschliche, noch der tierische Organismus mit einer Nahrung auskommen kann, die frei von Zusatzstoffen ist, die wir Vitamine nennen. Diese Körper finden wir in frischem Gemüse und Obst. Gealtertes Obst verliert seinen Vitamingehalt 50—100prozentig. Die Industrie ist bereits in der Lage, Vitamine künstlich herzustellen, z. B. das antirachitische Viganto!, das aus bestrahltem Ergosterin gewonnen wird, und das antiskorbutische Cebion, das von Merck herausgegeben ist[1]), das die Ascorbinsäure mit der Formel $C_6 H_8 O_6$ darstellt. Ebenso notwendig bedarf der Organismus aber auch der Mineralien, des Wechsels von Licht und Dunkelheit und der strahlenden und wärmenden Energie der Sonne. Denn dieselbe vermag offenbar[2]) in der subtropischen Gegend unter günstigen Umständen Schäden auszugleichen, die das Leben in diesen Klimaten und gerade eine vitaminarme Nahrung mit sich bringt. Der Körper kann aber auch nicht eine einseitige Ernährung mit alkalischer oder acidotischer Kost ertragen, ohne daß er schweren Schaden erleidet. In welcher Zeit nun die falsche Ernährungsweise im Organismus

1) E. Merck's Jahresbericht 1932 S. 4—8.

2) F. Proell: Klima und Zivilisation in ihren Auswirkungen auf Körper und Zähne. Berlin 1934, S. 134.

Störungen hervorruft, hängt wesentlich von seiner konstitutionellen Beschaffenheit ab, mag sie nun erworben oder ererbt sein. Natürlich spielt die Dauer und Stärke des schädlichen Agens eine nicht unerhebliche Rolle. Die Gewöhnung an einen Mangel oder Ueberfluß eines Stoffes darf bei derartigen Untersuchungen nicht vergessen werden.

Einige Wochen einseitige Ernährung mit Fleischgenuß und vitaminarmer Zusatzkost rufen bereits deutliche Veränderungen und Stauungsprozesse im Kapillarkreislauf der Haut hervor (Genslen)[3]), obgleich hier der Körper eine ausgezeichnete Möglichkeit hat[4]), aus seinen ihm zu Gebote stehenden Reserven Ausgleich zu schaffen. Diese Störungen müssen wir da am stärksten finden[5]), wo der Bindegewebsapparat eine besondere Hochdifferenzierung erfahren hat. Die Odontoblasten sind nun besonders hochdifferenzierte Zellen, sie sind daran beteiligt, den komplizierten Aufbau des Dentins zu bewerkstelligen. Vor allen Dingen wollen wir nicht vergessen, daß im Zahn ein kollateraler Kreislauf fehlt. Schädigungen, die die Pulpa treffen und damit auch die Odontoblasten, müssen sich also hier besonders stark auswirken.

Von Herrn Professor Dr. Proell bin ich damit betraut worden, die Auswirkungen von Ernährungs- und Stoffwechselkrankheiten an den Odontoblasten und Periodontium der Zähne von Nagetieren zu studieren. Er hat mir hierzu sein umfangreiches Material histologischer Präparate zur Verfügung ge-

3) Entnommen aus: G. Fischer: Die Pulpa bei endogenen Stoffwechselstörungen. Z. R. 1932 Nr. 41 S. 1687 u. f.

4) G. Fischer: Die Pulpa bei endogenen Stoffwechselstörungen. Z. R. 1932 Nr. 41 S. 1687 u. f.

5) H. Euler: Beiträge zur Kenntnis und Wirkung des Vitamins. C.—D. Z. W. 1934 Nr. 21 S. 472.

stellt. Sämtliche abgebildeten Mikrophotographien sind von mir aus dem reichen Material zur Aufnahme ausgesucht. Die Aufnahmen selbst haben in der Universitäts-Hautklinik Bonn stattgefunden.

An dieser Stelle möchte ich dem Direktor der Universitäts-Hautklinik, Herrn Professor Dr. Grütz dafür danken, daß es mir gestattet war, die Einrichtungen der photographischen Abteilung des Instituts für meine Aufnahmen benutzen zu dürfen.

Die Photographien sind weder retuschiert, noch an einer Stelle nachträglich ergänzt.

Bevor ich nun mit der Schilderung pathologischer Verhältnisse beginne, möchte ich zuerst Schnitte von Nagezähnen zeigen, die von Tieren stammen, die normal ernährt worden sind, d. h. mit Nahrungsstoffen, welche die Tiere gewöhnlich zu ihrer Ernährung sich verschaffen, wobei es dann noch nicht gesagt ist, daß in diesen Nährmitteln alles enthalten ist, was der Organismus braucht, um bis in die letzte Zelle hinein einen regelmäßigen An- und Abbau bewerkstelligen zu können. Auch muß man berücksichtigen, daß die Tiere in der Gefangenschaft leben, die Verhältnisse infolgedessen nicht vollauf den normalen Bedingungen entsprechen, da es vielleicht an genügender Bewegung, Sonne und frischer Luft mangelt.

Abbildung 1
Kaninchen, Normaltier. Nagezahn des Unterkiefers.
Hämalaun-Eosin. Vergrößerung 1 : 34

In den Abbildungen Nr. 1 und 2 handelt es sich um den Nagezahn eines Kaninchens, das mit Normalkost ernährt worden ist. Wir sehen hier ein breites Periodontium, in dem sich stark erweiterte Gefäße der Alveole zugewandt befinden. Das Periodontium geht in einen gut ausgebildeten Knochen über, der Knochenabschluß zum Periodontium zu ist gleich-

Abbildung 2
Kaninchen, Normaltier. Nagezahn des Unterkiefers.
Hämalaun-Eosin. Vergrößerung 1 : 34

mäßig ausgebildet. Die Odontoblasten zeigen keine Unregelmäßigkeiten, doch sind im Dentin deutlich sichtbare Störungen festzustellen. Die Abschlußlinie des Dentins zu den Odontoblasten zu ist nicht glatt, sondern gewellt. Die Hyperämie der Pulpa kann nur als gering angesprochen werden.

Abbildung 3
Kaninchen, Normaltier. Nagezahn des Unterkiefers.
Eisenhämatoxylin van Gieson. Vergrößerung 1 : 18

Abbildung 3 zeigt die kauflächenwärts gelegene Pulpa eines anderen Normaltieres. Wir sehen dort Vakuolen an der Stelle der Odontoblasten. Diese Vakuolen befinden sich aber nur an dieser einen umschriebenen Stelle, während sonst die Odontoblasten im ganzen Zahn normal sind. Diese Veränderungen beruhen wohl auf physiologischen, regressiven Prozessen, die bedingt sind durch das Wachsen des Zahnes. Periodontium und Knochen zeigen nichts Auffälliges.

Die Bilder 1—3 lassen erkennen, daß bereits an den Zähnen der Kontrolltiere Störungen vorhanden sind, die vielleicht auf die Gefangenschaft zurückzuführen sind, oder die Störungen liegen in der physiologischen Breite analog den Verhältnissen bei den Zähnen der Menschen, wo es schwer fällt, einen Zahn zu finden, der frei ist von jeglichen Störungen.

Abbildung 4
Kaninchen, 7 Tage Skorbutkost. Nagezahn des Unterkiefers.
Hämalaun-Eosin. Vergrößerung 1 : 20

Die Skorbutversuche an den Kaninchen sind folgendermaßen angesetzt. Die Tiere sind einen Monat nach der Geburt auf Skorbutkost gesetzt worden. Die Kost bestand aus Hafer, Weizenkleie, Gerstenmehl, Fischmehl, Kochsalz, Calc. carb. und autoklavierter Milch. Die Versuchstiere haben unter Skorbutkost 7 69 Tage gelebt. Die Tiere sind in Abständen

durch Aethernarkose getötet worden. Zwei Tiere sind während des Versuches eingegangen.

Die Abbildung 4 zeigt den Zahn eines Kaninchens, das 7 Tage unter der Wirkung der Skorbutnahrung stand. Eine leichte Hyperämie ist bereits vorhanden. An den Odontoblasten sind sichtbare Veränderungen noch nicht feststellbar, dagegen aber in dem Dentin und dem Knochen, ersteres zeigt eine wellige Anordnung, letzteres eine Auflockerung, einen Verlust an Knochenbälkchen. Kauflächenwärts befindet sich eine größere Vakuole, die jedoch nicht auf die Aufnahme hinaufgekommen ist.

Das Bild Nr. 5 bringt den Zahn eines Kaninchens, das nach 29 Tagen reiner Skorbutkost gestorben ist. Die Odontoblasten sind stark aufgelockert und gelichtet. In der Pulpa befindet sich kauflächenwärts eine große Vakuole. Das Dentin weist tiefe Einschnitte auf, in die Reste von Odontoblasten hineingezogen sind. Das Periodontium ist verbreitert und hyperämisch, der Knochen ist aufgelockert. Ich habe diese starke Störung im Bereich der Odontoblastenschicht nur bei diesem einen Kaninchen gefunden. Ich nehme an, daß die Ursache für die Störung der Odontoblasten darin liegt, daß die richtige Zeit verstrichen war, um an den Odontoblasten so deutlich sichtbare Veränderungen hervorzurufen. Die Todesursache wird wohl darin zu suchen sein, daß dieses Tier auf Skorbutkost stärker reagierte als die anderen, so daß die C-Avitaminose bei ihm ad exitum führte.

Abbildung 5

Kaninchen, 29 Tage Skorbutkost. Nagezahn des Unterkiefers.
Hämalaun-Eosin. Vergrößerung 1 : 11

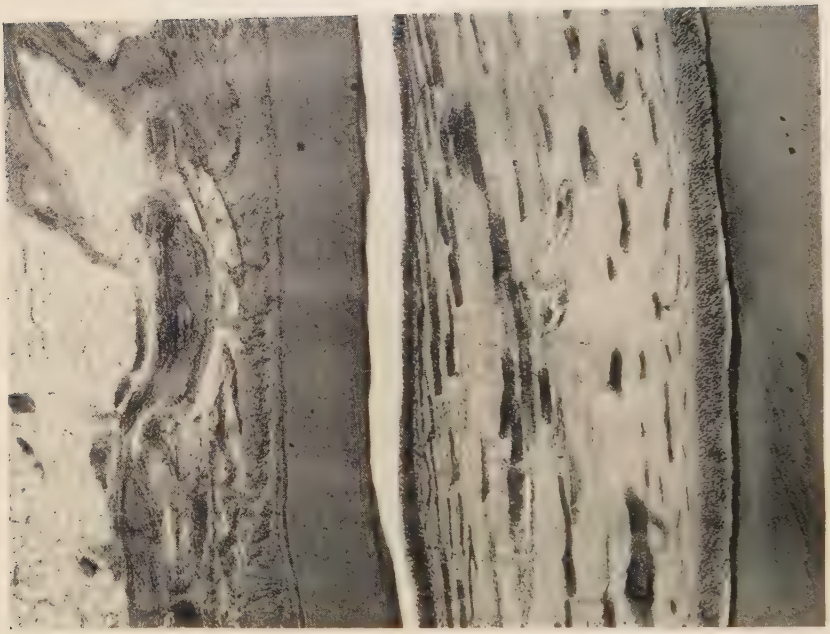

Abbildung 6
Kaninchen, 60 Tage Skorbutkost. Nagezahn des Oberkiefers.
Eisenhämatoxylin van Gieson. Vergrößerung 1 : 40

Auf der Abbildung 6 ist der Schnitt von dem Zahn eines Kaninchens wiedergegeben worden, das nach 60 Tagen Skorbutdiät getötet worden ist. Die Odontoblasten sind wieder in größerer Anzahl vorhanden, allerdings sind sie nicht so kräftig und regelmäßig ausgeprägt wie die der Normaltiere. Das Dentin weist eine leichte wellige Struktur auf und nur eine ganz schwache fleckige Zeichnung. Die Pulpa wie das Periodontium sind hyperämisch. Der Knochen ist arm an Knochenbälkchen.

Von den letzt beschriebenen 3 Abbildungen geben nun die Abbildung 4 die Veränderungen auf Skorbutdiät nach einer Woche, Abbildung 5 nach 29 Tagen, Abbildung 6 nach 60 Tagen wieder. Bei den histologischen Schnitten der anderen Versuchstiere habe ich gefunden, daß die Veränderung und Verminderung der Odontoblasten bis zu dem 30. Tage zugenommen haben, ebenso die Hyperämie des Periodontiums und der Pulpa, die Destruktion des Dentins und des Knochens. Die Schnitte von den Kaninchen, die nach dem 30. Tage getötet worden sind, zeigen, daß die Odontoblastenschicht allmählich kräftiger und stärker wird. Allerdings ist es dabei nicht zu einer restitutio ad integrum gekommen. Die Odontoblasten haben sich nicht zu einem vollen kräftigen Gitterwerk aufgebaut, wie wir es bei den Normaltieren finden, aber trotzdem in Beziehung zu der Schädigung, die sie erlitten haben, stark regeneriert. Die Hyperämie der Pulpa und des Periodontiums dagegen ist nicht zurückgetreten. Die Veränderungen am Dentin werden allmählich geringer, bis zu einem normalen Aufbau des Dentins ist es jedoch nicht gekommen. An dem Kieferknochen habe ich nicht feststellen können, daß eine Besserung nach dem 30. Tage eingetreten ist.

Außerdem haben meine Untersuchungen an Kaninchenzähnen ergeben, daß die Odontoblasten nicht zuerst sichtbare Veränderungen bei der Skorbutdiät aufweisen, sondern, daß sich die ersten Veränderungen in einer Hyperämie der Pulpa, des Periodontiums und der Auflockerung des Knochens wiederspiegeln. Wenn G. Westin[6]) bei seinen Versuchen an **Meerschweinchen** als erstes Symptom bei der C-Avitaminose eine

6) G. Westin: Ueber Zahnveränderungen in Fällen von Skorbut bei homo. Bd. I, S. 194—196. 1931.

stufenweise erfolgende Umwandlung und Verschwinden der Odontoblastenschicht festgestellt hat, so kann ich dieses Ergebnis auf den experimentellen Skorbut am **Kaninchen** auf diese Tiere nicht übertragen.

Meine Untersuchungen ergeben nun, daß in gewisser Weise eine Gewöhnung an die Skorbutkost eingetreten zu sein scheint. Es ist interessant, daß gerade die Odontoblasten nach einer längeren Zeit als 30 Tagen regenerieren, wo sie doch zu den mit am höchsten entwickelten Zellen des Bindegewebsapparates gehören, so daß man annehmen möchte, daß diese so kompliziert aufgebauten Zellen sich nicht mehr neubilden, wenn sie erst einmal eine so starke Schädigung getroffen hat.

Die nächsten 3 Schnitte stammen von weißen Ratten, die mit verschieden vorbereiteter Molkereimilch ernährt worden sind. Die Tiere sind mit gekochter, roher, pasteurisierter, pasteurisierter und gekochter Molkereimilch gefüttert worden. Das Kontrolltier zeigt bereits eine hyperämische Pulpa, dagegen ist das Periodontium nicht hyperämisch. Die Odontoblasten weisen keine Veränderungen auf, doch ist in der Dentinschicht eine fleckige Zeichnung zu sehen. Der Knochen ist gut ausgebildet.

Abbildung 7 zeigt einen Zahn von einer Ratte, die mit gekochter Milch ernährt worden ist. Die Hyperämie der Pulpa wie des Periodontiums hat an Stärke bedeutend zugenommen. Im Dentin sind wieder Störungen zu finden, die jedoch nicht photographisch wiedergegeben sind. Der Knochen läßt keine Störungen erkennen. Die Odontoblasten sind gut und kräftig gezeichnet.

Abbildung 7
Ratte, Milchversuche: 3 Monate gekochte Milch.
Nagezahn des Oberkiefers.
Hämalaun-Eosin. Vergrößerung 1 : 73

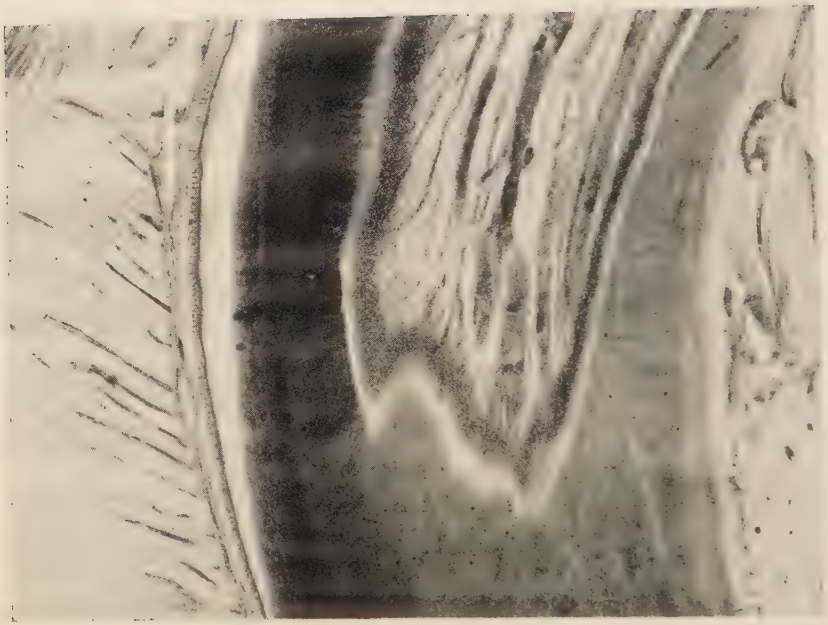

Abbildung 8
Ratte, Milchversuche: 3 Monate rohe Milch.
Nagezahn des Oberkiefers.
Hämalaun-Eosin. Vergrößerung 1 : 31

Auf dem Bild Nr. 8 sehen wir einen Schnitt von einer Ratte, die rohe Milch erhalten hat. Die Pulpa ist hyperämisch, das Periodontium nicht. Die Odontoblasten sind kräftig ausgebildet. In der Dentinschicht ist eine deutlich erkennbare fleckige Zeichnung zu sehen. Der Knochen ist gut ausgebildet.

Abbildung 9
Ratte, Milchversuche: 3 Monate pasteurisierte Milch.
Nagezahn des Oberkiefers.
Hämalaun-Eosin. Vergrößerung 1 : 50

Auf dem Schnitt Nr. 9, der von einer mit pasteurisierter Milch ernährten Ratte stammt, sehen wir eine schwere Hyperämie der Pulpa und des Periodontiums. Das Periodontium ist

stark verbreitet und stellenweise von der Alveole abgelöst. Die Störungen im Dentin sind unverkennbar und doch sind die Odontoblasten ohne sichtbare Störung.

Das Tier, das mit pasteurisierter und gekochter Milch ernährt worden ist, läßt in seinem histologischen Schnitt dieselben Zustände finden, wie auf dem Bild Nr. 9. Dazu ist der Knochen bereits etwas aufgelockert. Die Untersuchungen an den Milchtieren haben gezeigt, daß die Störungen sich im Bereiche des Dentins, des Periodontiums, der Pulpa und des Knochens finden. Die Odontoblasten dagegen scheinen eine größere Widerstandsfähigkeit besessen zu haben als die anderen Gewebe. Die Odontoblasten waren auf allen Schnitten kräftig gezeichnet. Es können Störungen in ihnen gewesen sein, aber histologisch waren sie nicht nachweisbar.

Die nächste Aufnahme stammt von einem Meerschweinchen, das 4 Monate nach der Geburt zuerst 10 Tage auf abgeschwächte Skorbutkost und schließlich auf reine Skorbutkost gesetzt worden ist. Nach 24 Tagen ist es eingegangen. Das Bild Nr. 10 zeigt eine völlige Verknöcherung der kauflächenwärts gelegenen Pulpa. Die Odontoblasten sind verschwunden. Am Dentin zur Pulpa zu lassen sich Resorptionserscheinungen erkennen. Die Störungen im Dentin sind deutlich sichtbar. Das Periodontium ist verbreitert und hyperämisch. Der Knochen ist arm an Knochenbälkchen. Es ist ein deutlich sichtbarer, unregelmäßig, gezackt angelegter Strich Prädentin zu sehen, ähnlich der Prädentinschicht, wie sie auf dem nächsten Bilde zu erkennen ist. Die Odontoblasten sind fast verschwunden.

Abbildung 10
Meerschweinchen, Skorbutkost 24 Tage.
Nagezahn des Unterkiefers.
Hämalaun-Eosin. Vergrößerung 1 : 58

Abbildung 11
Meerschweinchen, Skorbutkost 20 Tage. Molar des Oberkiefers.
Hämalaun-Eosin. Vergrößerung 1 : 33

Das Bild Nr. 11 gibt den histologischen Schnitt von einem Molar eines Meerschweinchens wieder, das 3 Monate nach der Geburt mit Skorbutkost ernährt worden ist. Nach 20 Tagen

Skorbutdiät ist es gestorben. Man sieht hier, daß die Odontoblasten restlos zu Grunde gegangen sind. Die unregelmäßig ausgebildete, unverkalkt gebliebene, breite Prädentinschicht fällt ganz besonders auf. Eine starke Hyperämie der Pulpa ist jedoch nicht vorhanden, das Periodontium ist verbreitert und wenig hyperämisch. Der Knochen zeigt Abbauerscheinungen.

Bei den Untersuchungen an den Meerschweinchen habe ich alle Symptome feststellen können, wie sie von Westin, Spitzer, Widmer, Becks, Wagner und Bauer bei ihren experimentellen Ernährungsversuchen angeführt werden.[7] Diese Autoren haben das Verschwinden der Odontoblasten, eine breite, unregelmäßig gebildete Prädentinschicht, Störungen in der Dentinschicht, Auflockerung des Knochens, Hyperämie der Pulpa und des Periodontiums bei ihren Versuchen festgestellt und beschrieben.

Zum Schluß bringe ich zwei histologische Schnitte, die von Ratten stammen, die mit alkalischer und acidotischer Kost ernährt worden sind. Das Bild Nr. 12 zeigt den Schnitt einer Ratte, die mit alkalischer Kost ernährt worden ist. Die Hyperämie der Pulpa ist wieder besonders auffällig. Dagegen

7) G. Westin: Ueber Zahnveränderungen in Fällen von Skorbut bei Homo. Stockholm 1931.

Spitzer: Zur Frage der Ausfallserscheinungen an den harten Zahnsubstanzen bei Avitaminosen. Z. R. 1928 Nr. 34 S. 1401.

A. Wagner: Experimenteller Meerschweinchenskorbut mit besonderer Berücksichtigung der Zahnbefunde. D. M. f. Z. 1932 H. 16 S. 721.

H. Becks: Experimentelle Rachitis und Dentinverkalkung. D. M. f. Z. 1932 H. 8 S. 367.

Widmer: Patho-histologische Veränderungen der Zahngewebe bei Ratten mit A- und D-Avitaminose und nachhaltiger Ernährung mit A- und D-vitaminhaltiger Kost. D. Z. W. 1932 H. 20 S. 1117.

Bauer: Ueber Veränderungen der Zähne und Kiefer bei experimentellem Skorbut. D. M. f. Z. 1932 H. 22 S. 1120.

Abbildung 12
Ratte, alkalische Kost. Nagezahn des Oberkiefers.
Hämalaun-Eosin. Vergrößerung 1 : 40

ist das Gitterwerk der Odontoblasten nicht gestört. Im Dentin sind fleckige Zeichnungen deutlich zu sehen. Das Periodontium ist hyperämisch und der Knochen ist in Auflösung begriffen.

In Bild Nr. 13, das von einer mit acidotischer Kost ernährten Ratte stammt, sehen wir, daß die Pulpa ebenfalls stark hyperämisch ist. Hier ist allerdings eine Störung in der Odontoblastenschicht erkennbar. Die Odontoblasten sind an einigen Stellen im Dentin eingeschlossen, das deutliche Störungen in

Abbildung 13
Ratte, acidotische Kost. Nagezahn des Oberkiefes.
Hämalaun-Eosin. Vergrößerung 1 : 40

der Verkalkung zeigt. Das Periodontium ist verbreitert aber nicht hyperämisch. Der Knochen läßt Abbauerscheinungen erkennen.

Zusammenfassend möchte ich sagen, daß sämtliche Stoffwechselstörungen sich auf den Zahn und den Zahnhalteapparat deutlich sichtbar auswirken.

Allerdings habe ich bei den systematisch durchgeführten Versuchen an Kaninchen feststellen können, daß die ersten Störungen der C-Avitaminose sich nicht auf die Odontoblasten erstreckt haben, sondern daß sie sich zuerst im Pulpagewebe, dem Periodontium, dem Knochen und dem Dentin nachweislich gezeigt haben. Die Odontoblasten wiesen nach einem Monat Skorbutdiät die größten Störungen auf. Später war die Veränderung nicht mehr so stark, so daß es wahrscheinlich ist, daß eine Gewöhnung an die Diät eingetreten ist und die Odontoblasten sich regeneriert haben, ohne daß es dabei aber zu einer völligen restitutio ad integrum gekommen ist. Es können also die Odontoblasten nicht als Test dafür dienen, daß man bei ihnen die ersten wahrnehmbaren Veränderungen bei der C-Avitaminose findet.

Es hat sich ergeben, daß die Ernährungsschädigungen bei den verschiedenen Tieren sich nicht gleichmäßig an den entsprechenden Zellen abspielen, sondern daß die Disposition der einzelnen Zellen, auf Schädlichkeiten zu reagieren, wie in dem untersuchten Fall die der Odontoblasten, bei den verschiedenen Tierarten eine andere ist. Wegen der verschiedenartigen Reaktionsweise der Zellen ist es nicht möglich, die an den Tieren gemachten Beobachtungen ohne weiteres auf den Menschen zu übertragen. Es wäre interessant, diese Erscheinungen und Auswirkungen bei Menschen zu studieren. Jedoch ist das nicht möglich, da es nicht angängig ist, junge Menschen Schädigungen auszusetzen, an deren Folgen sie das ganze Leben hindurch leiden können. Man hätte diese Störungen im letzten Krieg beobachten können, was leider versäumt worden ist.

Meinem hochverehrten Lehrer, Herrn Professor Dr. med. Proell danke ich für die freundliche Stellung des Themas und die Ueberlassung des großen Untersuchungsmaterials. Außerdem danke ich für die Anregungen und Bemühungen, durch die die Untersuchungen und Forschungen weitgehend gefördert worden sind.

Literaturverzeichnis.

Bauer, W.: Ueber Veränderungen der Zähne im Kiefer bei experimentellem Skorbut. D. M. f. Z. 1931 H. 22 S. 1120.

Becks, H.: Experimentelle Rachitis und Dentinverkalkung. D. M. f. Z. 1932 H. 8 S. 367.

Euler H.: Beiträge zur Kenntnis und Wirkung des Vitamins C. D. Z. W. 1934 Nr. 21 S. 472.

Fischer G.: Die Pulpa bei endogenen Stoffwechselstörungen. Z. R. 1932 Nr. 41.

Merck, E.: Jahresbericht 1932, S. 4—8.

Proell, F.: Klima und Zivilisation in ihrer Auswirkung auf Körper und Zähne. Berlin 1934.

Spitzer: Zur Frage der Ausfallserscheinungen an den harten Zahnsubstanzen bei Avitaminosen. Z. R. 1928 Nr. 34 S. 1401.

Wagner, A.: Experimenteller Meerschweinchenskorbut mit verschiedenen Kostarten mit besonderer Berücksichtigung der Zahnbefunde. D. M. f. Z. 1932 H. 16 S. 721.

Westin, G.: Ueber Zahnveränderungen in Fällen von Skorbut bei homo. Bd. I S. 194—196 1931.

Widmer: Patho-histologische Veränderungen der Zahngewebe bei Ratten mit A- und D-Avitaminose und nachhaltiger Ernährung mit A- und D-vitaminhaltiger Kost. D. Z. W. 1932 H. 20 S. 1117.

Präparate von Stoffwechselstörungen in Verwahrsam von Prof. F. Proell.

Lebenslauf.

Als Sohn des Kaufmanns Hermann Rott wurde ich am 27. 7. 1912 in Gumbinnen/Ostpreußen geboren. Von meinem siebenten Lebensjahre ab besuchte ich dort die Friedrichsschule und bestand daselbst im Jahre 1933 das Abitur. Anschließend studierte ich in Königsberg drei, in Würzburg ein, in Freiburg ein und in Bonn drei Semester Zahnheilkunde. Das zahnärztliche Staatsexamen legte ich im Herbst 1936 ab